

# ЧАСТОТА И ПРЕДИКТОРЫ РАННИХ И ПОЗДНИХ РЕЦИДИВОВ ПРЕДСЕРДНОЙ ТАХИАРИТМИИ ПОСЛЕ КАТЕТЕРНОЙ АБЛАЦИИ ПО ДАННЫМ МАГНИТНО-РЕЗОНАНСНОЙ ТОМОГРАФИИ СЕРДЦА С КОНТРАСТИРОВАНИЕМ У ПАЦИЕНТОВ С ФИБРИЛЛЯЦИЕЙ ПРЕДСЕРДИЙ НЕУТОЧНЕННОГО ГЕНЕЗА



Ситкова Е.С., Мочула О.В., Усенков С.Ю., Арчаков Е.А., Баталов Р.Е., Московских Т.В., Драгунова М.А.

НИИ кардиологии, Томский НИМЦ, финансирования : FGWM-2025-0001

**Цель.** Оценить частоту ранних и поздних (до 1 года) рецидивов предсердной тахикардии после катетерной абляции и выявить ключевые предикторы их развития на основе данных магнитно-резонансной томографии сердца с контрастированием у пациентов с фибрилляцией предсердий неясного генеза.

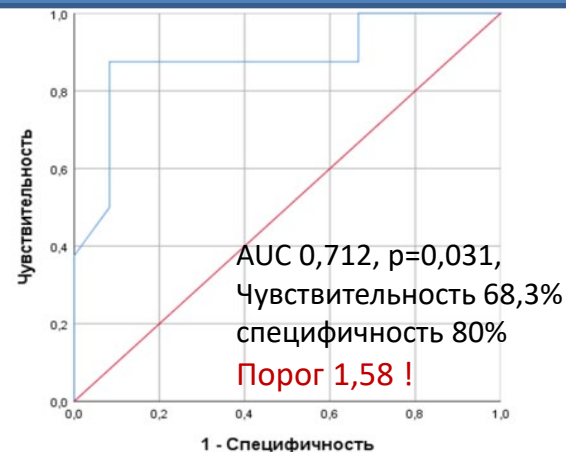
**Материал и методы:** 38 пациентов с ФП неясного генеза 44,4±10,3 лет

- Пароксизмальная форма ФП - 60,5%
- Персистирующая - 23,7%
- Долгительно персистирующая - 15,8%

**МРТ сердца с контрастированием**

**Миокардит выявлен у 28,9 %**

- 97,4% - фиброз
- 18,4% - отек
- 23,7% - гиперемия



**РЧА** →

**Рецидив через 3 мес – 33,3%**  
Есть/нет

**Рецидив через 1 год – 48%**  
Есть/нет

**T2-ВИ исход**

1,68±0,23/1,48±0,18  
p=0,015

1,62±0,24 /1,46±0,15  
p=0,064

Частота рецидивов не была ассоциирована с признаками миокардита по МРТ и формой ФП при данных объемах выборки ни в один из периодов

Индекс накопления контраста на T2-ВИ предсказывал развитие **ранних рецидивов тахикардии после РЧА ФП** (ОШ 1,063, 95% ДИ 1,006-1,124, P=0,033).

**Выводы:** Частота ранних рецидивов тахикардии составила 33,3%, отсроченных до 1 года – 48% и не была связана с миокардитом и формой ФП ни в одном из периодов наблюдения. Индекс накопления контраста на T2-ВИ > 1,58 имел предикторное значение в развитии ранних, но не поздних рецидивов тахикардии.